IZSAM G.CAPORALE TERAMO

REGIONE ABRUZZO

Diagnosi clinica e di laboratorio della PSA

Antonio Petrini

Diagnostica specialistica IZSAM

FAD sincrona «La Peste Suina Africana», 28 Gennaio 2021

Peste Suina Africana

- Eziologia
- Resistenza nell’ambiente
- Periodo di incubazione
- Diagnosi clinica
- Lesioni anatomo-patologiche
- Diagnosi differenziale
- Diagnosi di laboratorio

Eziologia

- E’ un DNA virus della Famiglia Asfarviridae, genere Asfivirus
- ASFV è il solo membro della Famiglia.
- È il solo virus arbovirus a DNA.

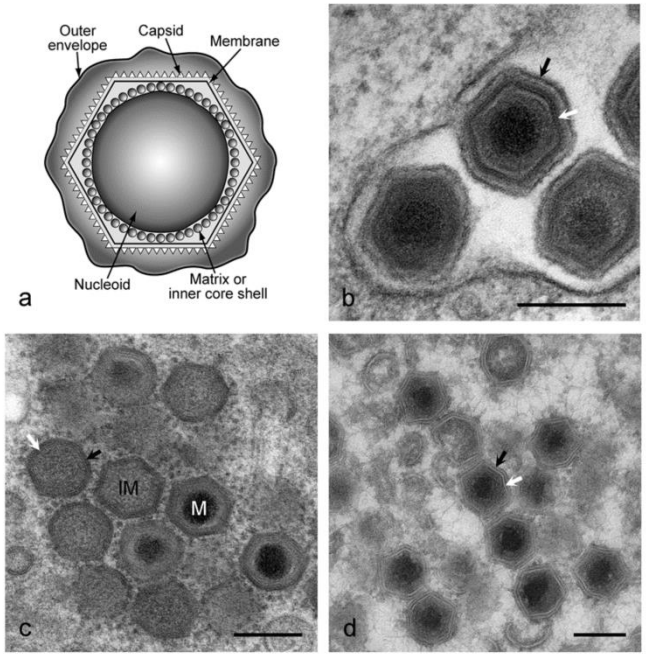

https://talk.ictvonline.org/ictv-reports/ictv_online_report/dsdna-viruses/w/asfarvi

Resistenza nell'ambiente

- Stabile a un pH compreso tra 4 e 13

Sopravvive:

- 11 giorni nelle feci (a temperatura ambiente)
- 70 giorni nel sangue su recinti di legno
- 15 settimane nel sangue
- 18 mesi nel sangue a 4°C

Resistenza nell'ambiente

Nei prodotti a base di carne suina:

- 15 settimane nella carne refrigerata
- 300 giorni nel prosciutto
- 15 anni nelle carcasse congelate

Periodo di incubazione

- Sperimentalmente dimostrato che dopo esposizione orale/intranasale il suino sviluppa febbre e leucopenia in 48-72 ore;
- 5 giorni (o meno) dopo infezione da morso di zecca;
- 5-15 giorni dopo contatto con suino infetto.

Periodo di incubazione

- Per gli standard internazionali OIE il periodo di incubazione in *Sus scrofa* è di 15 giorni.

Diagnosi clinica

Forma iperacuta

- Morte improvvisa con pochi segni premonitori

Diagnosi clinica

Forma acuta

- Febbre (40,5- 42°C);
- Leucopenia e trombocitopenia;
- Arrossamenti della cute (maiale), orecchie, coda, estremità distali, torace e addome;
- Anoressia, cianosi, incoordinazione motoria 24-48 ore prima della morte

Diagnosi clinica

Forma acuta

- Aumento frequenza cardiaca e respiratoria;
- Vomito, diarrea (emorragica) e scolo oculare;
- Morte in 6-13 giorni;
- Aborto in scrofe gravide;
- Nel suino domestico la mortalità può raggiungere il 100%.

Diagnosi clinica

Forma sub-acuta

- Segni meno intensi: febbre, ridotto appetito e ottundimento del sensorio;
- Durata dei sintomi 5-30 giorni;
- Aborto;
- Morte in 15-45 giorni;
- Mortalità tra il 30 ed il 70 %

Diagnosi clinica

Forma cronica

- Vari segni: perdita di peso, picchi febbrili irregolari, dispnea, necrosi cutanea, ulcere cutanee croniche, artrite;
- Pericardite, aderenze polmonari, gonfiore articolazioni;
- Sviluppo in 2-15 mesi;
- Bassa mortalità.

Diagnosi clinica

Forma cronica

- Un piccolo numero di sopravvissuti può diventare portatore

Lesioni anatomo-patologiche

Forma acuta

- Imponenti emorragie nel tratto gastro-enterico e linfonodi renali;
- Petecchie emorragiche nella corteccia renale ma anche nella medulla e pelvi renale;
- Splenomegalia congestizia;
- Aree edematose e cianosi delle parti glabre;
- Ecchimosi cutanee negli arti e nell'addome

Lesioni anatomo-patologiche

IZSAM G.CAPORALE TERAMO

Pathogens 2020, *9*(9), 688; https://doi.org/10.3390/pathogens9090688

(**a**) Congiuntiva e palpebre: da congestione a emorragie della sclera e infiammazione palpebre
(**b**) Pelle: da eritema a edema sottocutaneo/aree necrotiche
(**c**) Cuore: da petecchie emorragiche su endocardio a emorragie miocardio
(**d**) Polmoni: da edema interstiziale e petecchie a congestione generalizzata ed emorragie.

Lesioni anatomo-patologiche

(**a**) Tonsille: eritematose, edematose con fibrina/pus e necrosi multifocale in superficie
(**b**) Linfonodi: da rare petecchie a linfoadenomegalia, con edema ed emorragie
(**c**) Stomaco: da gastrite catarrale a gastrite emorragica (50% dei casi) con occasionali lesioni erosive.
(**d**) Intestino: da enterite catarrale con rare petecchie a enterite emorragica
(**e**) Pancreas: da emorragie multifocali in superficie a necrosi diffusa.

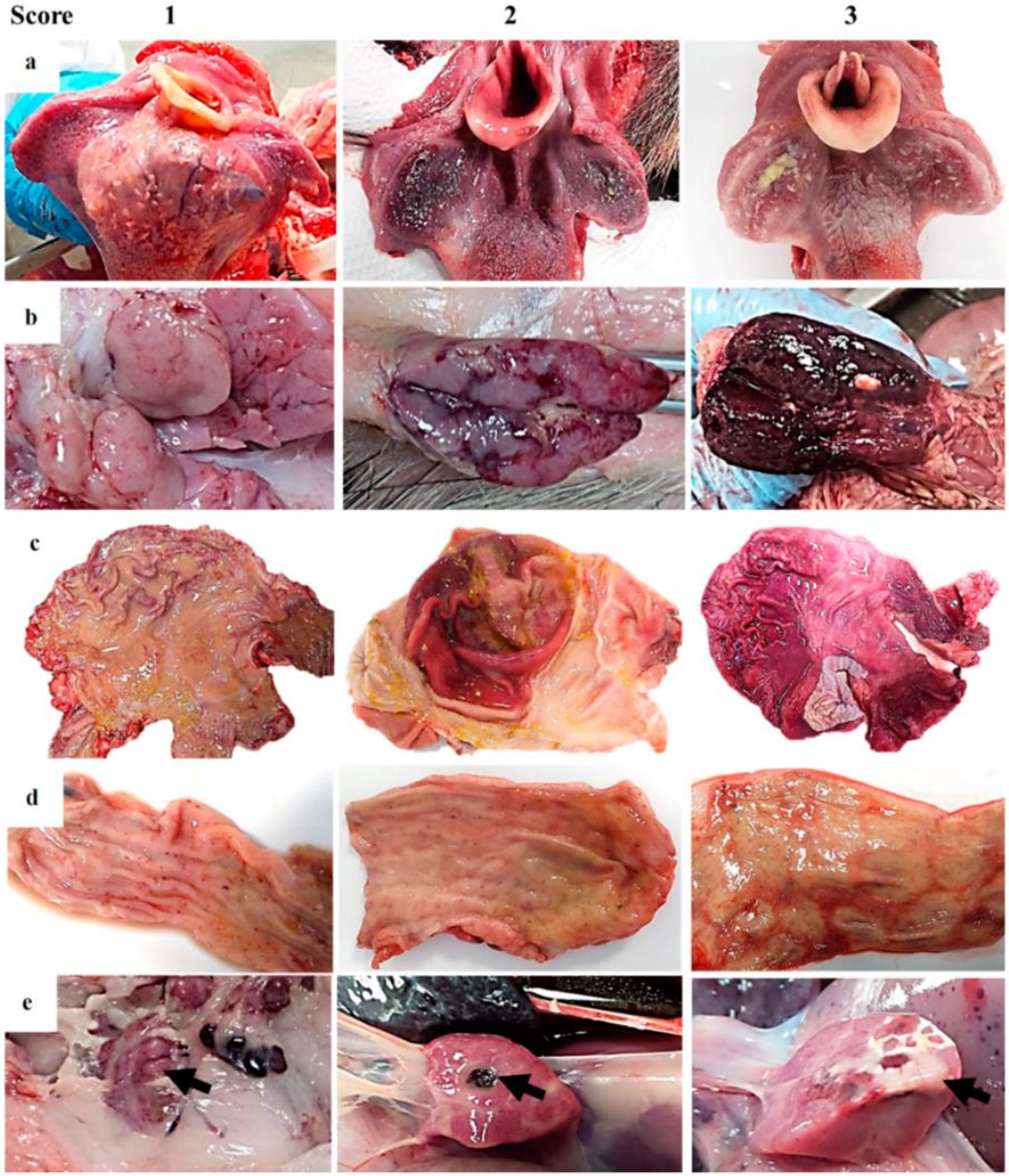

Lesioni anatomo-patologiche

(a) Fegato: lieve epatomegalia a intensa congestione e grave epatomegalia
(b) Reni: da rare petecchie emorragiche a emorragie multifocali su corticale e medulla e edema perirenale
(c) Vescica: da rare petecchie a emorragie della mucosa e intenso edema
(d) Cervello: da congestione delle meningi a severo danno vascolare con intensa congestione ed emorragie ed ecchimosi delle meningi.

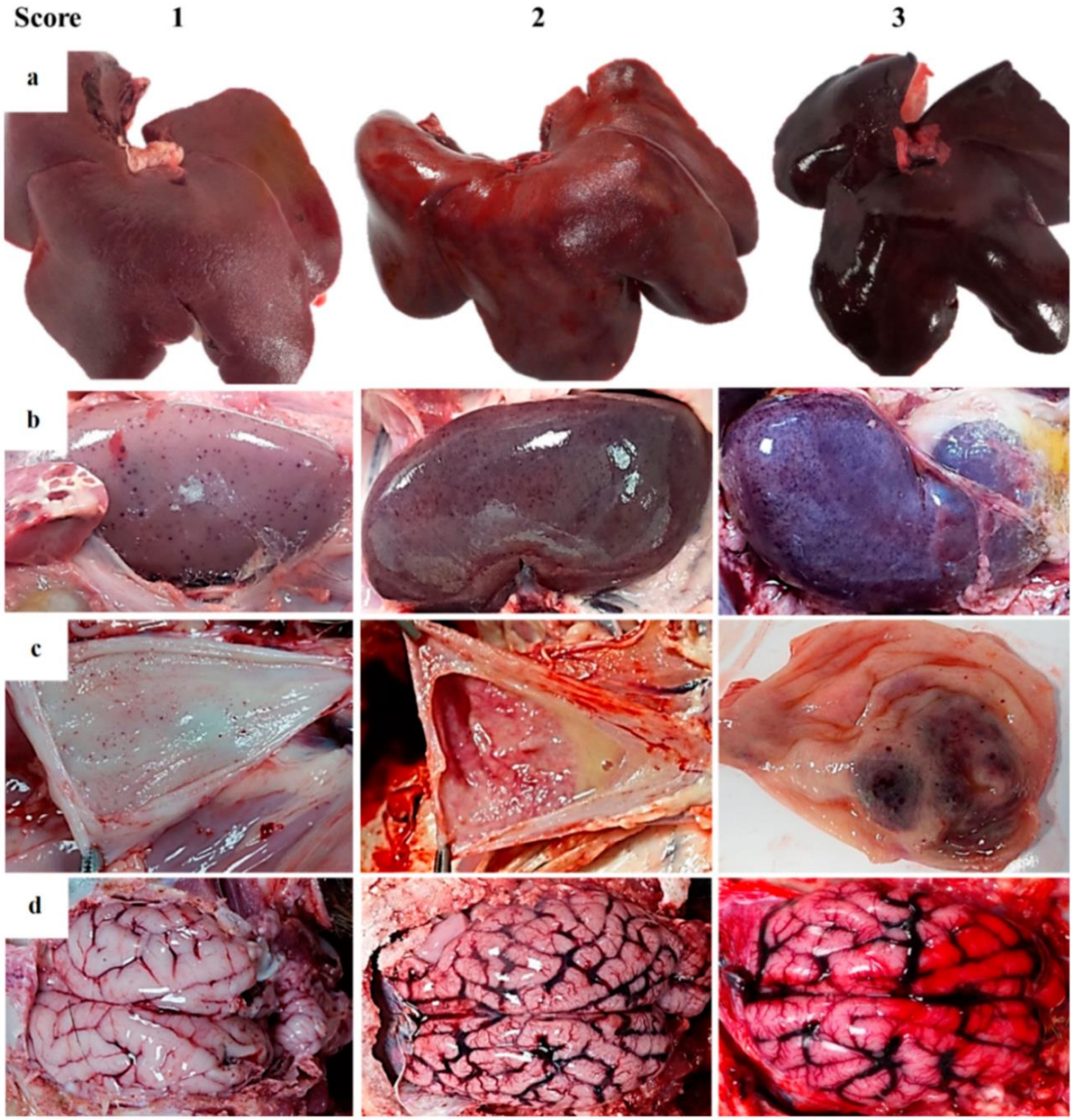

Lesioni anatomo-patologiche

https://doi.org/10.1016/j.jcpa.2014.09.003

(A) Spenomegalia. L'organo iperemico che occupa trasversalmente l'intera cavità addominale.
(B) I linfonodi mostrano emorragie più intense nella midollare.
(C) Sezione di taglio dei linfonodi con aspetto «marmorizzato»
(D) Petecchie emorragiche nella corticale renale.

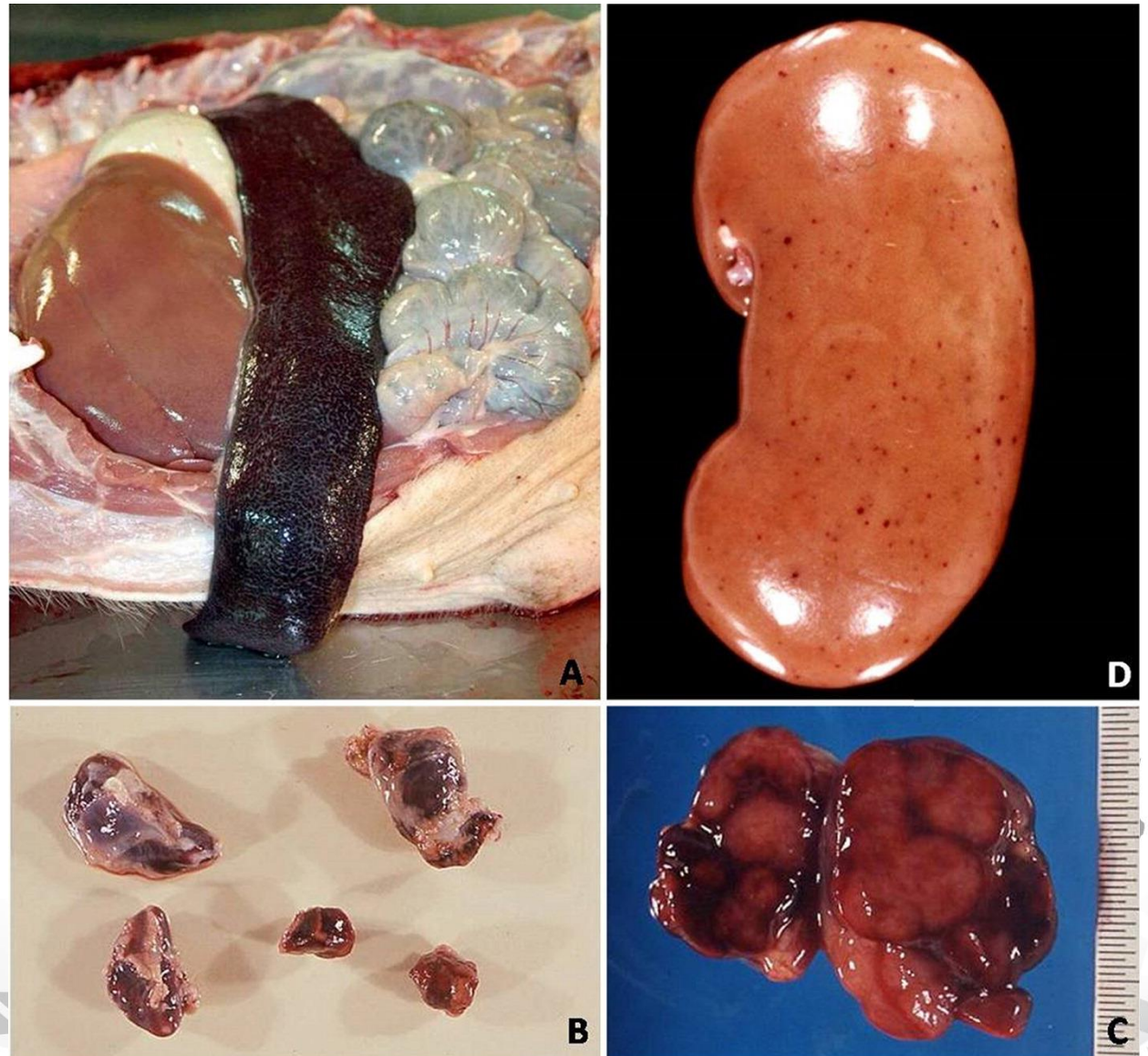

Lesioni anatomo-patologiche

A) intenso edema cistifellea e
B) Perirenale
C) Milza con slenomegalia iperemica
F) Emorragie corticale, midollare e pelvi dei reni

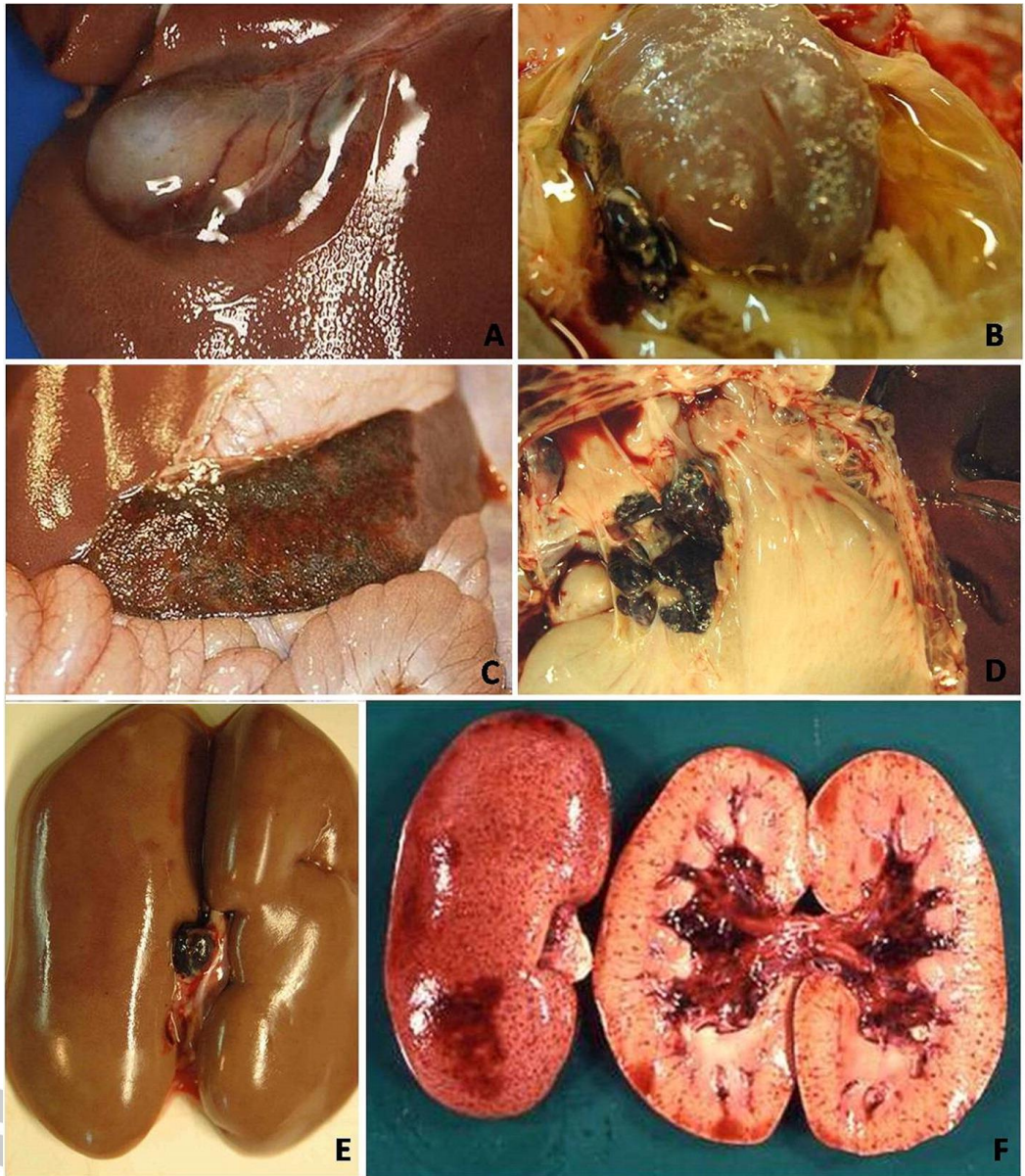

Lesioni anatomo-patologiche

Forma acuta

- Liquido pericardico, pleurale e peritoneale;
- Petecchie sulle membrane mucose della laringe e vescica e sulla superficie viscerale degli organi;
- Edema delle strutture mesenteriche del colon e vescica

Lesioni anatomo-patologiche

Forma cronica

- Necrosi e mineralizzazione focale dei polmoni;
- Linfo-adenomegalia

Diagnosi differenziale

- Febbre suina classica:

Non è possibile differenziare ASF e CSF all'esame clinico e anatomo-patologico; è essenziale inviare i campioni in laboratorio

Diagnosi differenziale

- PRRS
- Mal rosso
- Salmonellosi
- Aujeszky (in animali giovani)
- Pasteurellosi
- Altre setticemie

IZSAM G.CAPORALE
TERAMO

Diagnosi di laboratorio

IZSAM G.CAPORALE TERAMO

B. DIAGNOSTIC TECHNIQUES

Table 1. *Test methods available and their purpose*

Method	Purpose					
	Population freedom from infection	Individual animal freedom from infection prior to movement	Contribute to eradication policies	Confirmation of clinical cases	Prevalence of infection – surveillance	Immune status in individual animals or populations post-vaccination
Agent identification						
Virus isolation/ HAD test[1]	n/a	n/a	++	+++	++	n/a
FAT	n/a	n/a	++	++	+	n/a
ELISA for antigen detection	+	++	+	+	+	n/a
Conventional PCR	++	++	++	++	++	n/a
Real-time PCR	+++	+++	+++	+++	+++	n/a
Detection of immune response						
ELISA	+++	+++	+++	+	+++	n/a
IPT*	+++	+++	+++	+	+++	n/a
IFAT*	+++	+++	+++	+	+++	n/a
IBT*	++	++	++	+	++	n/a

Key: +++ = recommended method, validated for the purpose shown; ++ = suitable method but may need further validation;
+ = may be used in some situations, but cost, reliability, or other factors severely limits its application;
– = not appropriate for this purpose; n/a = purpose not applicable.
HAD = haemadsorption; FAT= fluorescent antibody test; ELISA = enzyme-linked immunosorbent assay;
PCR = polymerase chain reaction; IPT= indirect immunoperoxidase test;
IFAT = indirect fluorescent antibody test; IBT = immunoblotting test.
*Recommended method as confirmatory serological test.

Diagnosi di laboratorio

I test virologici e sierologici sono eseguiti presso il CEREP e comprendono:

Test virologici:

- Ricerca dell'antigene su sezioni da criostato con tecnica di immunoperossidasi indiretta mediante l'utilizzo di anticorpi monoclonali
- PCR
- Real-time PCR

Diagnosi di laboratorio

Test sierologici:

- ELISA
- Immuno-perossidasi

Diagnosi di laboratorio

Gli organi da prelevare in caso di sospetto sono:

- milza;
- rene;
- linfonodi (particolarmente quelli che presentano lesioni emorragiche o edematose);
- tonsille;
- sangue;
- midollo (ossa lunghe, es. femore).

Diagnosi di laboratorio

Gli organi da prelevare in caso di sospetto sono:

- Con riferimento alla sorveglianza passiva nei cinghiali, in caso di livello di rischio minimo è sufficiente raccogliere la milza per i test virologici.

IZSAM G.CAPORALE
TERAMO

Grazie per l’attenzione